

大学学生二次健康診断におけるデジタルX線画像診断システム(FCR)の有用性 (第2報)

著者	本田 明, 辻 由美子, 早川 吉彦, 上村 友也
雑誌名	CAMPUS HEALTH (全国大学保健管理協会機関誌)
巻	48
号	1
ページ	118-120
発行年	2011-02
URL	http://id.nii.ac.jp/1450/00007637/

北見工業大学保健管理センター¹⁾、同工学部情報システム工学科²⁾、札幌複十字総合検診センター³⁾

○本田 明¹⁾、辻 由美子¹⁾、早川 吉彦²⁾、上村友也³⁾

学生二次健康診断、デジタルX線画像診断システム (FCR)

【はじめに】

北見工業大学保健管理センターでは、2008年初頭より FCR (Fuji computed radiography) (FCR XL-2)が、設置された。

同年度、第46回本研究集会において、従来のアナログ像と今回のFCRによる胸部X線画像を比較し、後者で高画質となり、利便性も向上し、環境保護に優れていることを示した^{2,3,4)}。

昨年度、第47回本研究集会においては、このFCRの学生健診への応用として、二次健診に導入した。二次健診におけるFCRの有用性は、80%の症例でFCRのみで充分で、CT撮影までは不要との結論を得た¹⁾。

【目的】

今年度は、同様の条件による健診で症例を積み上げ、評価し、FCRの直接撮影による二次健診を行い、発展的にはFCRによる一次健診を目指す材料とする。さらに今後の当センターにおける日常診療、健康診断事後処理、病診連携等に関するよりよいシステムの構築の為の検討材料とすることを目的とする。

【対象と方法】

本年度、春の学生健康診断で、学部1年生、4年生および大学院全学生を原則として対象とするが、その受診者のうち、1,038名に胸部間接X線写真撮影を行った。

一次健診の読影の結果、二次健診を要するとされた症例のうち、本学保健管理センターで、胸部デジタルX線写真 (FCR) を撮影し、さらにこ

のうち、精査を要する症例について市中病院で胸部CTのみを追加撮影し、FCRの有用性について評価する。

【結果】

一次健診の読影の結果、二次健診を要するとされた13例のうち、本学保健管理センターで12例について、胸部デジタルX線写真 (FCR) を撮影した。さらにこのうち、精査を要する9例について、市中病院で胸部CTのみを追加撮影し、以下の結果を得た。

- 1) 「小結節影」：間接胸部XPで5例に小結節影を認め、直接胸部XP (FCR) でも5例とも同様の所見である。胸部CTでは5例とも特記すべき所見を認めない。
- 2) 「浸潤影」：間接XPで2例に浸潤影等を認め、直接XP (FCR) でも2例ともほぼ同様の所見である。うち、陳旧性の炎症所見例が1例 (症例1)、CT上では、一次健診における指摘部位に特記すべき所見を認めない例が1例 (症例2)。
- 3) 「肺動脈影 (PA) 等」：間接XPで1例に左縦隔影又は肺動脈影を認め、直接XP (FCR) でも同様の所見である。胸部CTでは、特記すべき所見を認めない。また、間接XPで1例に肺動脈影疑い、小結節影疑いを認め、直接XP (FCR) でも同様の所見であり、PAが強く疑われる。従って、胸部CTは施行されず。
- 4) 「肺炎疑い」：間接XPで1例に肺炎疑いを認め、直接XP (FCR) でも同様の所見である。胸部CTでは、特記すべき所見を認めず、CT撮影時点では、肺炎は否定された。

5) 「結核疑い」：間接 XP で 1 例に結核が疑われ、直接 XP (FCR)でも同様の所見である。前年結核疑いで入院し、精査の結果肺炎と診断され加療をうけた病歴がある。FCR の XP 上、前年に比しやや改善しており、胸部 CT は施行せず。経過観察となる(症例 3)。

6) 「胸膜炎」：間接 XP で Bpl (両側胸膜肥厚像)を呈し、陳旧性の像と考えられる。直接胸部 XP(FCR)、胸部 CT の施行はせず。

症例 1～症例 3 で、各画像所見を以下に示す。

- 1) 胸部間接 X 線写真 (間接 X-P)
- 2) 胸部直接デジタル X 線写真 (FCR X-P)
- 3) 胸部 CT (X-ray CT)

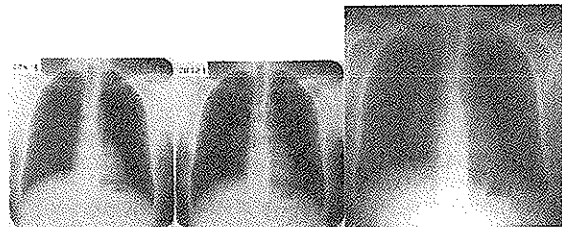〔症例 1〕(Fig.1) T.G. 29 歳、♂ 既往歴(PH).
特記事項無し 家族歴(FH) .甥が TB

1)間接 X 線:両上肺野に散布,空洞様の淡い陰影。

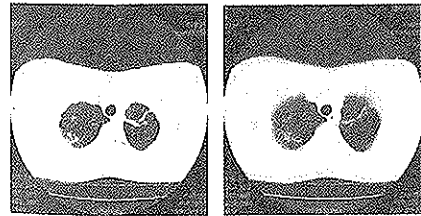
2)X 線 (FCR):同上

3)CT:両上葉小結節影多発、炎症性ひきつれ。

(なお、検痰で抗酸菌染色 G0 号、8 週間培養(-)、結核菌 PCR(-)より、陳旧性肺結核と考えて経過観察とした。)



1) 間接 X-P (2009.4) (2010.4) 2) FCRX-P (2010.5)



3) X-ray CT (2010.6)

Figure 1

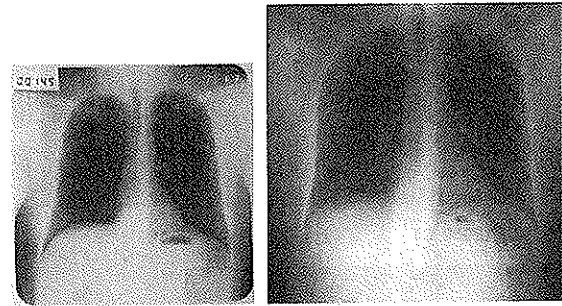
〔症例 2〕(Fig.2) M.R. 39 歳、♂PH. 気管支喘息

1)間接 X 線:右上肺野の第一肋骨に重なり、不整形の陰影を認め結核も疑う。

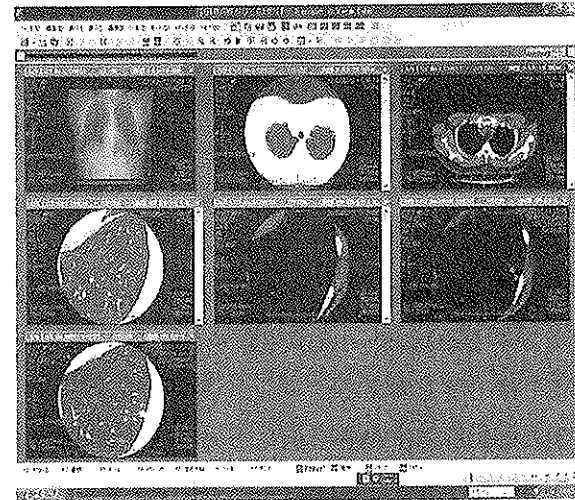
2)X 線(FCR):同部に陰影は認めるが、骨陰影の可能性も否定できず。

3)CT: 肺結核を含めて活動性の炎症を疑う所見は認めず。右上肺野については、肋骨との重なり
の陰影は胸膜を含めて異常なし。一方、CT 上で、

左 S⁸に陳旧性の炎症所見を認めるが、臨床上の問題は無いと考えられる。



1) 間接 X-P (2010.4) 2) FCRX-P (2010.5)



3) X-ray CT (2010.6) (上段中央及び右の図は肺尖部。以下 4 枚の図は 1 S⁸ 周辺で、矢印先端が結節影)

Figure 2

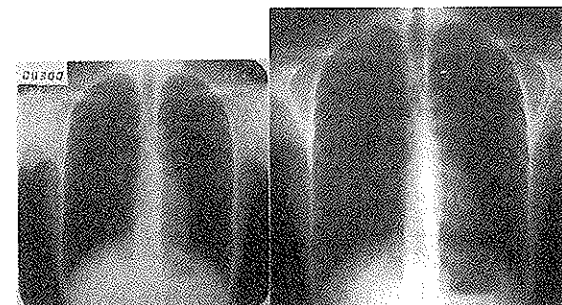〔症例 3〕(Fig.3) W.H. 23 歳、♂

1)間接 X 線: 右上肺野異常影、結核とされた昨年よりもやや淡い。

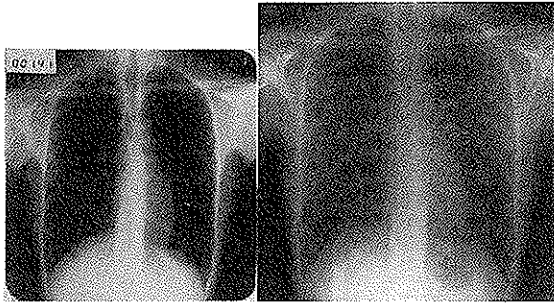
2)X 線(FCR): 右上肺野瘢痕化。昨年よりやや縮小化か。

(昨年、結核病院で精査。気管支鏡検査で G0 号、一般細菌+で、肺炎として加療を受けた。)

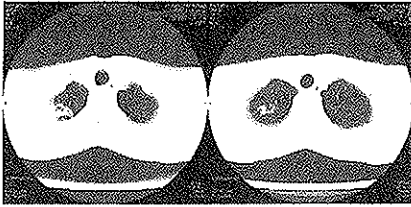
3) CT: X 線(FCR)でやや改善、少なくとも増悪は無く、今回は施行せず。



1) 間接 X-P (2010.4) 2) FCRX-P (2010.5)



1) 間接 X-P (2009.4) 2) FCRX-P (2009.6)



3) 昨年度 X-ray CT (2009.6) (参考)
Figure 3

【考察】

1)の小結節影の5例については、XP(FCR)の時点でb V 1または、小石灰化、合成影として、胸部CTは不要と考える。

3)の肺動脈影(PA)等2例については、XP(FCR)で、PAと考えられれば、まずCTは不要と考えられる。

以上の検討と結果から、大学での学生定期健診後の二次健診において、FCR 直接単純 X 線のみでは不十分でCTが必要と考えられる例は、2)の2例と4)の1例、計3例であり、FCR 直接単純 X 線のみで十分な例は、10例で77%である。

昨年は、FCRのみで十分な例は、80%であり、二年分の症例数を総和して、二次健診におけるFCRの有用性について再計算すると、78.3%の症例でFCRのみで充分で、CTは不要である。つまり、今後は胸部 X 線二次健診では、まずFCRを行い、多くの例(75~80%)は、そこで終了できると考えられる。

この場合、FCRによる X 線撮影自体の被曝線量が少ないこと²⁾、CT非施行のため、その線量が無いことにより、二つの意味合いで総合的に被曝線量の低減が可能である。

今後は、さらに一次健診にもFCRを導入し、健診の電子情報化をいっそう促進し、各市中医療

機関との電子情報の連携も試みたい。

肺癌健診における画像診断についてはデジタル胸部 X 線検査とCT肺がん検診の成績の比較がなされたている⁵⁾。本研究でも健診における肺癌等あらゆる胸部画像診断上の疾患を対象とする。

【結語】

大学での学生定期健診後の二次健診には、画像においては、FCRは有用であり、一次健診での要精査判定例で、多くの場合(75~80%)は、診断、方針を確定でき、CT等での更なる精査を省略できる。従って、一次健診にもFCRを導入すると、要二次健診数も同様に減少すると期待できる。

このCT撮影を要する症例を減らせる点で、不必要な被曝線量も低減できる。またそもそも従来のアナログ型 X 線写真撮影に比し、FCRは、その特性として X 線による被曝線量を低減できる。以上の2点から、被曝線量はより低減し、大学の保健管理センターが関与する定期健康診断における医療安全に資することになる。

【文献】

- 1) 本田 明、辻 由美子、早川吉彦 etc. 大学学生二次健康診断におけるデジタル X 線画像診断システム(FCR)の有用性. CAMPUS HEALTH 2010;47(1):85-87
- 2) 本田 明、辻 由美子、早川吉彦. デジタル X 線画像診断システム(FCR)の大学保健管理センターにおける日常診療への導入の試み. CAMPUS HEALTH. 2009;46(1):83-85
- 3) 早川吉彦、佐野 司. デジタルレントゲンの基礎知識. 静岡県報. 2006; 585:10-11
- 4) 中村泰彦、小田 弘、上田勝彦、小迫智昭、羽手村昌宏、服部昭子. デジタル画像撮影時の患者被ばく線量の実態調査. 日本放射線技術学会雑誌. 1997;53(5)
- 5) 瀧澤弘隆、瀧口裕一、廣島健三. 早期肺癌診断の成績向上を目指して: デジタル胸部 X 線検査と低線量 CT 肺がん検診の成績. 千葉医学雑誌. 2009; 85(5):275-276

【謝辞】

発表に当たり CT 画像を快く提供して下さった、オホーツク海病院放射線科倉下雄先生、オホーツク勤医協北見病院放射線科黒澤久司先生、野原祐樹先生に深謝いたします。

【連絡先】

〒090-8507 北海道北見市公園町 165 番地
北見工業大学保健管理センター 本田 明
FAX 0157(26)9189

"The Usefulness of Computed Radiography (FCR) for the Second Stage of the Health Check for College Students (Second Report)"
Health Administration Center, Kitami Institute of Technology, Akira Honda
FAX 0157(26)9189